

Images in medicine

Albinisme oculocutané: iris en transillumination

Hanan Handor^{1,&}, Mina Laghmari¹

¹¹Université Mohammed V Souissi, Service d'Ophtalmologie A de l'hôpital des spécialités, Centre hospitalier universitaire, Rabat, Maroc

[&]Corresponding author: Hanan Handor, Université Mohammed V Souissi, Service d'Ophtalmologie A de l'hôpital des spécialités, Centre hospitalier universitaire, Rabat, Maroc

Key words: Albinisme, iris, transillumination

Received: 27/07/2013 - Accepted: 02/09/2013 - Published: 03/09/2013

Pan African Medical Journal. 2013; 16:3. doi:10.11604/pamj.2013.16.3.3154

This article is available online at: <http://www.panafrican-med-journal.com/content/article/16/3/full/>

© Hanan Handor et al. The Pan African Medical Journal - ISSN 1937-8688. This is an Open Access article distributed under the terms of the Creative Commons Attribution License (<http://creativecommons.org/licenses/by/2.0>), which permits unrestricted use, distribution, and reproduction in any medium, provided the original work is properly cited.

Image en médecine

L'albinisme regroupe un ensemble d'affections héréditaires liées à une anomalie de biosynthèse de la mélanine secondaire à un déficit variable en tyrosinase, enzyme impliquée dans la synthèse de ce pigment. La mélanine est élaborée dans des cellules spécialisées de la peau, des cheveux, de l'épithélium pigmenté de la rétine et au niveau de l'iris. L'examen à la lampe à fente d'un sujet albinos permet de mettre en évidence des signes caractéristiques de cette affection, notamment la transillumination irienne. Celle-ci est en rapport avec le déficit en mélanine du stroma et de l'épithélium postérieur de l'iris qui ne constituent plus une barrière pour la lumière réfléchiée par la rétine. De ce fait les fibres zonulaires et l'équateur du cristallin peuvent être visibles.

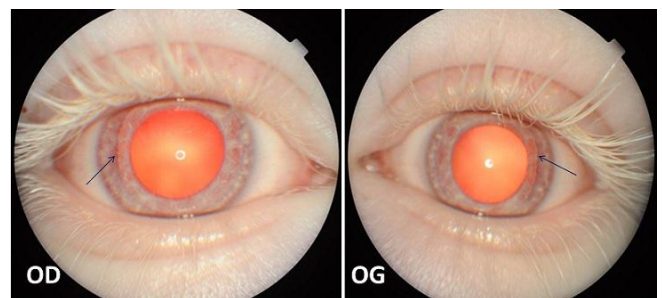


Figure 1 : aspect dépigmenté de l'iris avec une transillumination irienne permettant de voir l'équateur du cristallin en temporal au niveau des deux yeux (flèches bleues) au cours d'un albinisme oculocutané